AUS DEM PATHOLOGISCHEN INSTITUT DES RUDOLF VIRCHOW-KRANKENHAUS ZU BERLIN. DIREKTOR: PROFESSOR DR. H. E. ANDERS

ÜBER DIE ENTSTEHUNG DER SOGENANNTEN KARIES AN ZÄHNEN IN DERMOIDCYSTEN DER OVARIEN

MIT ABBILDUNGEN

INAUGURAL-DISSERTATION

ZUR ERLANGUNG DER

MEDIZINISCHEN DOKTORWÜRDE

AN DER

FRIEDRICH-WILHELM-UNIVERSITÄT

ZU BERLIN

VORGELEGT VON

DERMOT TITTEL

AUS BERLIN

Tag der Promotion: 16.9.1933.

VERLAG VON HERMANN MEUSSER IN BERLIN

35

Gedruckt mit Genehmigung
der
Medizinischen Fakultät der Universität Berlin.

Erschienen in der Vierteljahrsschrift für Zahnheilkunde 1933, Heft 3

Referent: Prof. Dr. Axhausen

Dekan: Prof. Dr. Gocht

R. UNIV. BIBLIOTHEEK LEIDEN

DRUCK DER SPAMER A.-G. IN LEIPZIG

ÜBER DIE ENTSTEHUNG DER SOG. KARIES AN ZÄHNEN IN DERMOIDZYSTEN DER OVARIEN

VON

DERMOT TITTEL, BERLIN

Bis in die jüngste Zeit hinein tauchen immer wieder in der Literatur neue Angaben darüber auf, daß man an Dermoidzähnen kariöse Prozesse beobachtet hätte. Aber noch häufiger sind Veröffentlichungen, die sich gegen diese Befunde richten und die Defektbildungen an diesen Zähnen durch Resorptionsvorgänge entstanden wissen wollen.

Die Literatur über die Dermoidzähne ist schon fast ins Unermeßliche gestiegen. Aber die meisten Autoren beschränkten sich auf eine makroskopische Beschreibung der Zähne. Erst in letzter Zeit wendet man sich mehr der mikroskopischen Betrachtungsweise zu. Beide Beobachtungsweisen — die makroskopische wie die mikroskopische — ergänzen einander, und ihre Resultate geben ein gutes Bild über fast alle Fragen der Dermoidzähne. So wissen wir, daß sie in Entwicklung und Histologie, in Wachstum und Zahnwechsel, in Mißbildung und in den meisten pathologischen Erscheinungen genau den intraoralen Zahnverhältnissen gleichen. Nur in einem Punkt gehen die Ansichten noch auseinander: Über die Frage der Karies. In den älteren Veröffentlichungen, die hauptsächlich auf einer makroskopischen Beobachtungsweise fußten, wurden die Höhlenbildungen am Zahngewebe der Dermoidzähne als eine den intraoralen Zähnen analoge pathologische Bildung aufgefaßt, nämlich als Karies. Zur Zeit der Jahrhundertwende aber zeigte das Mikroskop, daß der feinere Vorgang bei der Höhlenbildung nicht immer der gleiche war wie bei der Karies der Mundzähne, sondern vielmehr einem Resorptionsvorgang gleiche. Diese Auffassung gewann, als weitere Untersuchungen folgten, rasch an Boden — trotz einiger gegenteiliger Berichte — und auch heute nimmt man im allgemeinen an, daß nur resorptive Prozesse die Defekte an Dermoidzähnen veranlassen können.

Es ist nun der Zweck dieser Arbeit, diese beiden Auffassungen über die Genese der Höhlenbildung einander gegenüberzustellen und an Hand eines neuen eigenen Falles diese Frage noch einmal zu prüfen. Zunächst jedoch sollen in großen Zügen die unterschiedlichen Merkmale der Resorption, der Karies und der Hypoplasie besprochen werden.

Über die Genese der Karies gibt es zahlreiche, z. T. ganz auseinandergehende Anschauungen. Die Vorrangstellung unter allen Theorien jedoch nimmt

heute noch die Millersche Lehre ein. Sie baut sich auf die Arbeiten von Leber und Rottnister auf und will die Zahnkaries durch einen chemisch-parasitären Prozeß entstanden wissen. Gaßmann sieht dagegen diesen Vorgang, der auf Säure- und bakteriellen Einwirkungen beruht, nur als sekundäre Erscheinung an. Das Zahngewebe besteht nach Gaßmann aus Hexolsalz, dem säure- und wärmeempfindlichen Anteil und aus dem Phosphatokalziumkarbonat, dem widerstandsfähigen Hauptbestandteil. Wird die Ablagerung dieses Salzes zu seiner Bildungszeit gestört, so ist der Zahn leichter den schädlichen Einflüssen ausgesetzt. Eine andere Anschauung vertritt Andresen. Er glaubt an eine Nachhärtung des Schmelzes im Munde nach dem Zahndurchbruch. Tritt diese Verfestigung nicht oder nur unvollkommen ein, so verfällt der Zahn leicht der Karies. Broderick mißt der inneren Sekretion großen Wert bei; die Regulierung des Kalziumstoffwechsels und die Speichelbeschaffenheit sollen für die Entstehung der Karies von wesentlicher Bedeutung sein. Weiter wäre noch Gottliebs Theorie zu nennen, nach der der Zustand des verhornten Schmelzoberhäutchens von bestimmendem Einfluß auf die Entstehung der Karies ist. Neuerdings ⟨Westin⟩ wird — sicher mit Recht — eine vitalistische Theorie geltend gemacht: das Zustandekommen der Karies soll danach durch interne, biologische Faktoren bedingt sein. Im Sinne dieser Lehre wäre die Karies nur mehr als brandiger Zerfall des Gewebes aufzufassen, während die oben beschriebenen Theorien in ihr eine Gewebsauflösung durch äußere Einflüsse sehen. Wie dem auch sein mag, im histopathologischen Bild kann man heute noch keine Unterschiede finden, die eine interne oder externe Kariesgenese befürworten könnten.

Trotz all dieser verschiedenen Auffassungen über die Entstehung der Karies ist ihr äußerliches makroskopisches Bild stets das gleiche. Die der Höhle anliegenden Teile des Zahngewebes sind erweicht und der Defekt selbst ist mit stinkendem Detritus angefüllt. Der Höhleneingang ist verhältnismäßig eng. Die kranke Zone läßt im Schliff eine keilförmige Gestalt erkennen. Ein weiteres Merkmal der Karies ist die Zonenbildung. Bei der Schmelzkaries wird 1. die Zone der partiellen Entkalkung unterschieden, in der noch die Gewebsstruktur erkennbar ist, 2. die Zone der vollständigen Entkalkung und 3. die Zone des sekundären Schmelzzerfalls. Diesen Zonen der Schmelzkaries entsprechen drei ähnliche der Dentinkaries nämlich: 1. die Zone der entstehenden Transparenz, 2. die Zone der eigentlichen Transparenz. Sie ist bedingt durch eine Kalksalzablagerung entweder der Tomes'schen Faser oder der Odontoblasten auf einen Gewebsreiz hin. Das Dentin erscheint transparent, weil durch die Ausfüllung der lufthaltigen Dentinkanäle mit Kalksalzen ein einheitliches Medium geschaffen wird, das bei auffallendem Lichte dem Auge wie glasig erscheint. Die 3. Zone ist die des getrübten Dentins oder der gelösten Transparenz. Mikroskopisch ergibt sich die Anwesenheit von Mikroorganismen, die das Bestreben haben, in Richtung der Dentinkanäle auf die Pulpa zu wandern.

Das Bild der Resorption ist ein ganz anderes. Von Mikroorganismen ist im Zahngewebe keine Spur nachzuweisen. Der Eingang der Höhle ist weiter und das Fortschreiten des Prozesses in die Tiefe geschieht in viel breiterer Form als bei der Karies und auch unabhängig vom Verlauf der Dentinkanäle. Die Höhlenwände sind hart und nicht verfärbt; sie haben das Aussehen — wie Steinhoff einmal sagt — als ob sie eben frisch für eine Füllung präpariert worden sind. Eine Zonenbildung ist nicht nachzuweisen, wohl aber

makro- wie mikroskopisch die für die resorptiven Prozesse typischen Lakunenbildungen.

Der wesentliche Unterschied zwischen Hypoplasie, der Karies und der Resorption ist der, daß die beiden letztgenannten an der fertig entwickelten Zahnsubstanz ihre zerstörenden Wirkungen ausüben, während die Hypoplasie eine Verkalkungsstörung bei der Zahnentwicklung darstellt. Die wichtigste Störungsquelle dieser Art ist die Rachitis, aber auch Tetanie und Lues. Das Schmelzepithel hebt sich von seiner Unterlage ab und — bleibt die Krankheitsursache bestehen — degeneriert allmählich. Die Schmelzprismen bleiben also unverkalkt. Sie stürzen ein und bilden so den Defekt, den wir Hypoplasie nennen. Im histologischen Bild kann man erkennen, wie nach Behebung der Verkalkungsstörung das Schmelzepithel sich dem Defekt anschmiegt und wie die neu verkalkten Prismen gegen die alten verlagert sind.

Nachdem nun die wesentlichen Unterschiede der drei hier in Frage kommenden Defektbildungen am Zahngewebe beschrieben worden sind, soll im folgenden zunächst ein kurzer Überblick über die Literatur gegeben werden, die die hier aufgeworfene Frage streift oder behandelt. Es wird versucht, eine einigermaßen lückenlose Aufstellung der deutschen Literatur zu geben. Die angeführte ausländische Literatur erhebt keinen Anspruch auf Vollständigkeit.

Als ältester Bericht dürfte der von Belling ⟨1⟩ aus dem Jahre 1821 aufzufassen sein, in dem der Verfasser nur kurz das Vorkommen von kariösen Prozessen an Dermoidzähnen feststellt. Meyer ⟨15⟩ beschreibt im Jahre 1832 Zähne, die aus einer Dermoidzyste stammten. Unter ihnen befand sich auch ein Molar, dessen Krone tief zerstört war. Dieser Defekt sei — so stellt Meyer fest — anscheinend auf einen kariösen Vorgang zurückzuführen. Aus dem Jahre 1848 stammt eine Beobachtung Rokitanskys ⟨21⟩. Er fand in einer Dermoidzyste einen Zahn, dessen Wurzel teilweise zerstört war. Als Ursache konnte er feststellen, daß ein unter diesem frei in die Zyste ragenden Zahn, sich ein anderer befand, dessen hervorbrechende Krone die Wurzel des über ihm liegenden Zahnes resorbiert hatte. Damit hat Rokitansky zweierlei festgestellt: erstens nämlich, daß es in Dermoidzysten zwei Dentitionen geben kann und zweitens, daß Resorptionsvorgänge an Dermoidzähnen stattfinden können. Er war der erste, der auf den Vorgang der Resorption hinwies. Im Jahre 1876 berichtet Bonfigli ⟨3⟩ von einer Zyste, die 19 Zähne enthielt; einer von ihnen, ein Molar, wies eine Karies auf. Böttlin ⟨4⟩ ⟨1889⟩ ist der Meinung, daß nur Schmelzdefekte in denen das stärker pigmentierte Dentin sichtbar ist, zu der Annahme einer Karies geführt hätten. 1890 erschien eine Arbeit von Schmidt ⟨25⟩, in der er feststellt, daß die grübchenförmigen Veränderungen am Schmelz der Dermoidzähne auf einen Resorptionsprozeß zurückzuführen seien. Sie nehmen — so sagt Schmidt — ihren Ausgang von der Zystenwand. Dafür, daß es sich um eine Resorption handelt, spricht auch die schroffe und ausgenagte Beschaffenheit der Höhlenränder. So ist Schmidt — soweit ich sehen kann — der erste, der die Schmelz- und Dentindefekte ⟨an den nicht von Gewebe umgebenen Teilen⟩ der Dermoidzähne auf Grund mikroskopischer Untersuchung auf einen Resorptionsvorgang zurückführte. Denn vorher sprach man alle Entkalkungsvorgänge, die sich an den außen sichtbaren Teilen des Zahnes abspielten, als Karies an, während die Resorptionsvorgänge an den Wurzeln der Zähne seit Rokitansky als physiologische Erscheinungen des Zahnwechsels aufgefaßt wurden.

Auch Harres ⟨8⟩ machte 1892 die Beobachtung, daß an einem Zahn, der einer Dermoidzyste entstammte, einige kreisförmige Schmelzdefekte vorhanden waren. Deutlich konnte man die bis weit in das Dentin sich erstreckenden Resorptionsgruben wahrnehmen. Der Zahn wurde gespalten und am Querschnitt konnte man feststellen, daß auch von der Pulpa aus Resorptionslakunen gegen das Dentin vordrangen. Stellenweise waren sie mit osteoidem Gewebe ausgefüllt, das, wie Harres meint, nicht der Pulpa, sondern dem Periost entstammte.

Um die Jahrhundertwende häufen sich die Beobachtungen, Schlag auf Schlag folgen die Veröffentlichungen. Im Jahre 1903 erscheint eine Arbeit von Trauner ⟨28⟩. Auch er beschreibt — ähnlich wie Schmidt — kleine Schmelzdefekte an Dermoidzähnen, die er als Schmelzhypoplasien auffaßt. Ein Jahr später beschreibt der gleiche Verfasser einen neuen Zahnbefund aus einer Dermoidzyste. Die Krone eines Zahnes war zerstört und der Defekt teilweise mit Knochen wieder ausgefüllt. Ein anderes Präparat zeigte lakunäre Resorption an der Wurzel eines Zahnes. Von Karies, sagt Trauner, habe er bisher nichts feststellen können und solange nicht das Gegenteil bewiesen werde, könne er nur die Resorption für die Defektbildung verantwortlich machen. Kurz vor Trauners Veröffentlichung berichtete Sachse ⟨22⟩ von einem kariösen Zahn aus einer Dermoidzyste. Im Jahre 1905 endlich erschien die Veröffentlichung Millers ⟨16⟩ über die pathologischen Prozesse an Zähnen außerhalb der Mundhöhle. Diese Arbeit ist von grundlegender Bedeutung in der Frage: Karies oder Resorption. Hier werden zum ersten Male an zwei ideal beschaffenen Präparaten eingehendere mikroskopische Untersuchungen vorgenommen. Miller faßt seine Ansicht in fünf Punkten zusammen, die im folgendem wiedergegeben werden:

1. Die an retinierten Zähnen sowohl als an Zähnen der Dermoidzysten vorkommenden großen Höhlen, soweit sie bisher zur Beobachtung gelangten, sind durch Resorptionsprozesse gebildet worden.

2. Die an Zähnen in Dermoidzysten beobachteten Dekalzifikationsvorgänge finden ihre Erklärung in der sauren Reaktion des Inhalts dieser Zysten.

3. Die erhöhte Transparenz des Zahnbeines und die Bildung von sekundärem Zahnbein sind dieselben Äußerungen, die man an lebenden Zähnen in der Mundhöhle beobachtet.

4. Die für die Zahnkaries charakteristischen, durch die Bakterien bedingten histologischen Veränderungen des Zahnbeines kommen bei Zähnen in Ovarialzysten nicht vor.

5. Die Möglichkeit ist in Betracht zu ziehen, daß unter den vielen Bestandteilen des Inhalts einer Dermoidzyste der eine oder andere eine gewisse, wenn auch geringe auflösende Wirkung auf das entkalkte Zahnbein haben mag. Es ist nicht ausgeschlossen, daß durch die kombinierte Wirkung von Säure und einer derartigen auflösenden Substanz eine durch Resorption gebildete Höhle vertieft oder eine neue hervorgerufen werden könnte.

Diese von Miller vertretenen Anschauungen scheinen in einer ein Jahr später erscheinenden italienischen Arbeit von Fasoli ⟨6⟩ ihre Bestätigung zu finden. Der Verfasser stellte hier fest, daß es sich bei seinem von ihm untersuchten Fall nicht um Karies, sondern um eine Resorption handelte.

Aber ein Jahr später — 1907 — taucht wieder eine anders lautende Mitteilung auf. Kauffmann ⟨10⟩ demonstrierte vor der Gesellschaft für Geburts-

hilfe und Gynäkologie eine Dermoidzyste mit einem kariösen Zahn. Während es bei den oben angeführten Berichten über Zahnkaries an Dermoidzähnen nicht immer sicher ist, ob eine mikroskopische Untersuchung stattgefunden hat, oder ob — wie ich mehr geneigt bin anzunehmen — sich diese Beobachtungen nur auf eine makroskopische und damit ungenaue Beobachtungsweise stützen, so steht es in diesem Falle fest ⟨wie aus dem Bericht hervorgeht⟩, daß mikroskopische Präparate hergestellt wurden. Aber eine Beschreibung dieser Präparate die die Annahme einer Karies rechtfertigen würde, ist dem Bericht nicht beigegeben. Im gleichen Jahre schreibt Pozzi ⟨20⟩ in seinem Traité de Gynécologie, daß verschiedene Autoren ⟨in Frankreich⟩ Karies an Dermoidzähnen gefunden hätten. Der Verfasser aber glaubt mit Magitot, daß in diesen Fällen keine echte Karies, sondern nur eine Resorption vorgelegen hat. 1909 veröffentlicht Kehr ⟨11⟩ eine Arbeit, worin er sich der Meinung Millers über die Resorption anschließt, aber es offen läßt, ob nicht doch eine Karies in solchen zahntragenden Zysten entstehen könnte, deren Inhalt vereitert ist. Meißner ⟨13⟩ stellt sich 1914 gleichfalls auf den Standpunkt Millers. Er sagt, daß nur ein Resorptionsvorgang das Zahngewebe der Dermoidcysten zerstören könne, denn die für das Entstehen einer Karies notwendigen Mikroorganismen sind bisher noch niemals in einer Dermoidzyste gefunden worden. Außerdem sprechen die zackigen und unterminierten Ränder nicht für Karies, wohl aber für Resorption. In einer Arbeit von von Moser ⟨17⟩, die ein Jahr später erscheint, wird bemerkt, daß es keineswegs richtig ist, alle Schwunderscheinungen am Zahngewebe auf das Konto der Resorption zu setzen. Ob wirklich Resorptionen vorkommen, sagt der Verfasser, steht nicht fest. Oft handelt es sich nur um Hypoplasien, die resorbierte Stellen vortäuschen können. In dem vom Verfasser beschriebenen Fall wiesen zwei Zähne an ihren Wurzeln Spuren auf, die zu der Annahme berechtigen könnten, es handele sich um Resorptionen. Wie jedoch von Moser mikroskopisch feststellte, handelte es sich hier um Hypoplasien.

Marthaler ⟨12⟩ wiederum beweist an Hand mikroskopischer Präparate, daß nur die Resorption für die Schwunderscheinungen verantwortlich gemacht werden kann. Denn — so heißt es — es sei nirgends eine Zonenbildung, die für Karies spräche, angetroffen worden, ebensowenig wie Mikroorganismen, wohl aber zahlreiche Spuren lakunärer Resorptionen. Der gleichen Ansicht ist auch Freundlich ⟨7⟩ indem er 1920 sagt, daß die Karies ein chemisch-parasitärer Vorgang ist, der sich unmöglich in einer abgeschlossenen Höhle abspielen kann. Daher sei in allen Fällen einer Defektbildung nur Resorption anzunehmen.

Der Franzose Potherat berichtet 1920 ⟨19⟩ von einem kariösen Zahn, den er in einer Dermoidzyste gefunden hatte. Es sei dies das zweitemal, daß er diese Feststellung machen konnte. Der Verfasser sagt, dieser Befund stehe im Gegensatz zu der Theorie, die die Karies durch Mikroorganismen entstehen läßt. Weiter wird in einer brasilianischen Zeitschrift 1922 eine Beobachtung Chuecos ⟨5⟩ veröffentlicht, nach der der Verfasser an Dermoidzähnen rachitische Schmelzveränderungen gefunden hat.

Eine eingehende histologische Untersuchung hat Steinhoff ⟨27⟩ ⟨1922⟩ angestellt. Er stellt darin fest, daß einige Zähne aus den von ihm untersuchten Zysten Höhlenbildungen aufweisen, die bei oberflächlicher Betrachtung zu der Diagnose Karies hätten Anlaß geben können. Allein eine genaue makroskopische Untersuchung ⟨und noch mehr eine mikroskopische⟩ beweise das Gegenteil. Es

liegt eine Resorption vor. Sehr interessant ist der Fall Steinhoffs, wo in einer entzündlichen, eiterhaltigen Zyste sich ein Zahn mit einem Kronendefekt befand. Jedoch auch hier konnte nur Resorption festgestellt werden. Der Verfasser sagt, es sei auch schwer denkbar, daß während der relativ kurzen Dauer der Infektion sich solch ein großer Defekt habe bilden können. Steinhoff hat oft Resorptionen, nie aber Karies entdeckt. In einem Nachwort zu dieser Arbeit stellt Meyer ⟨14⟩ folgendes fest: „Resorptionserscheinungen sind sehr oft beschrieben, während die Karies als nicht sicher bezeichnet werden muß. Die Resorptionserscheinungen kennen wir auch an übrigen Teilen der Teratome zu Genüge ohne infektiöse Entzündung. Man braucht deswegen nicht gerade mit Steinhoff die Karies auszuschließen, da wir sogar tuberkulöse Veränderungen in Teratomen finden. Immerhin muß in Zukunft die Diagnose Karies wesentlich sorgsamer glaubhaft gemacht werden."

Im April 1924 erschien ein englisches Referat von Black ⟨2⟩ des Inhalts, daß kariöse Zähne in einer Zyste angetroffen worden seien. Jedoch kurze Zeit später berichtet Mummery ⟨18⟩ über die mikroskopische Untersuchung dieser Zähne und stellt dabei fest, daß keine Karies vorliegt. Es handelt sich vielmehr um eine unvollständige Entwicklung der Zähne, die mit Resorptionserscheinungen einhergeht. Im gleichen Jahre schreibt Schubert ⟨26⟩, daß er in den Pulpen einiger Dermoidzähne Dentikel gefunden habe. Karies oder andere degenerative Prozesse kommen aber für ihre Entstehung nicht in Betracht. Weiter bemerkt Schubert, daß sich sichere Anzeichen von Resorptionsvorgängen ⟨als physiologischer Vorgang beim Zahnwechsel⟩ nicht nachweisen lassen. Sannai ⟨23⟩ gibt 1925 eine ausführliche Schilderung vieler von ihm untersuchter Dermoidzähne. Der Nachweis echter Karies war ihm nie gelungen, dagegen fand er zahlreiche verschiedenartige Resorptionsvorgänge am Hals- und Kronenteil der Zähne, sowie Auflösungen bzw. Zerfallserscheinungen. Für ihre Entstehung macht er — wie Miller — den Säuregehalt der Zystenflüssigkeit verantwortlich. Insbesondere sollen dabei die niederen Fettsäuren und der Gehalt der Flüssigkeit an Tyrosin, Leucin, Harnstoff und Cholesterin von Wichtigkeit sein.

Von Resorptionsbeobachtungen an Dermoidzähnen berichtet auch Weinmann ⟨30⟩ ⟨1927⟩. Der Verfasser konnte feststellen, daß der ganze durch Resorption bedingte Zahndefekt mit einem Granulationsgewebe ausgefüllt war, welches — wie Weinmann meint — als Folge entzündlicher Veränderungen sich aus der Zystenschleimhaut gebildet habe. Teilweise waren die Resorptionslakunen mit Knochengewebe ausgefüllt.

Als eine der neusten Arbeiten, die dieses Thema streifen, ist die von Kanamori ⟨9⟩ ⟨1928⟩ anzusehen. Es heißt dort: „Ich selbst habe schon makroskopisch mehrere Zähne gefunden, deren Oberfläche manchmal vertieft war und sich beim Sondieren sehr rauh angefühlt hat, doch konnte ich nach der mikroskopischen Untersuchung keine Karies finden. Wahrscheinlich handelt es sich hier um eine Entkalkung intra vitam oder auch um Säurewirkung der Konservierungsflüssigkeit ⟨Ameisensäure in Formalin?⟩. Die Präparate hatten z. T. schon jahrelang in der Flüssigkeit gelegen."

Man sieht, wie wechselvoll die Anschauungen über die Frage der Defektbildung an Dermoidzähnen in der Literatur sind. Daß Resorptionen an diesen Zähnen vorkommen können, steht außer Frage. Es muß, wenn es einen Zahnwechsel gibt — und dieser ist einwandfrei festgestellt — eine physiologische

Resorption geben. Dieser Prozeß muß aber an den Teilen des Zahnes vor sich gehen, die von Gewebe umgeben sind, während eine Kariesbildung sich nur an den frei in die Zyste ragenden Teilen abspielen kann. Aus der gesamten Literatur kann man die drei folgenden Anschauungen feststellen. Die am häufigsten vertretene Ansicht ist die Annahme einer Resorption, die durch zahlreiche eingehende histologische Untersuchungen einwandfrei belegt ist. Im großen und ganzen hat man den Eindruck, daß der zweiten Anschauung, welche eine Kariesbildung als vorliegend erachtet, eine nicht allzu gründliche makro- wie mikroskopische Untersuchung vorausging. Die dritte Ansicht, daß die Defekte auf einer Hypoplasienbildung beruhen, ist sicher in Einzelfällen richtig, aber sie ist nicht zu verallgemeinern. Schließlich soll auch noch daran gedacht werden, daß eine Säureeinwirkung auf das Zahngewebe Dekalzifikationsvorgänge bewirken kann.

BESCHREIBUNG DES EIGENEN FALLES

a) Makroskopischer Befund

Die von einer 28jährigen Frau stammende und operativ gewonnene Dermoidzyste gleicht einer kleinen Kugel von etwa 4 cm Durchmesser. Sie wurde halbiert, die eine Halbkugel enthielt nichts Besonderes und wurde entfernt, die andere Hälfte stellt das vorliegende Präparat dar (Abb. 1).

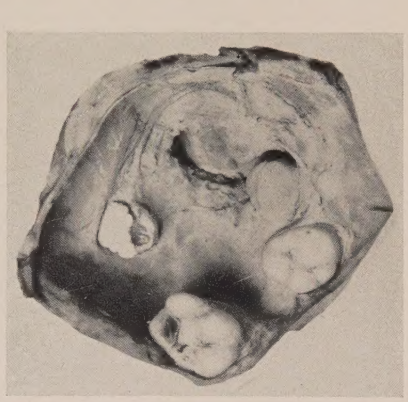

Abb. 1. Der am weitesten links stehende Zahn enthält den Kronendefekt

Dieses Präparat besitzt eine trichterförmige Gestalt, der eigentliche Trichter, der hier halbkugelig geformt ist, erfährt an seiner Basis eine kurze, kaum 1 cm lange Fortsetzung, die das Trichterrohr darstellt. Sein Lumen beträgt an der engsten Stelle etwa $^1/_2$ cm. Im Trichter kann man mit dem bloßen Auge 6 Zähne feststellen, die halbkreisförmig angeordnet sind. Legt man das Präparat so vor sich hin, daß die Konvexität des Zahnbogens dem Betrachter zugekehrt ist und die Zähne den unteren Teil des Präparates einnehmen, so ist von hinten rechts angefangen Zahn Nr. 1 und Nr. 2 noch nicht durchgebrochen, sondern noch von einer dünnen, festen und gespannten Membran überzogen. Zahn Nr. 3 ist mit zwei Höckern, Nr. 4—6 vollkommen durchgebrochen. Zahn Nr. 6 ist der am weitesten hinten links liegende Zahn. Etwa $^2/_3$ seines Kronenteiles ist durch einen tiefgreifenden und scharf umrissenen Defekt zerstört. Alles Nähere geht aus der Abbildung hervor.

Das ganze Präparat gleicht einer rudimentären Mundbucht. Der Trichter stellt das Cavum oris dar, der Trichteransatz würde dem Pharynx entsprechen. Die Zähne sind — soweit durchgebrochen — alle Molaren und gehören ihrer Form und ihrer Lage nach dem Unterkiefer an.

Die von dem Präparat angefertigten Röntgenbilder zeigen die Dermoidzyste von drei Seiten. Zwei der Aufnahmen zeigen die Zähne in mehrfachen Überlagerungen, so daß man kaum die oben erwähnten 6 Zähne erkennen kann. Auf einer Seitenaufnahme aber sind deutlich 8 verschiedene Schatten festzustellen,

ohne daß man jedoch mit Sicherheit sagen kann, ob die beiden scharf begrenzten Schatten, die in der Tiefe des Präparates noch verborgen liegen, aus Zahn- oder Knochensubstanz bestehen. Der Form nach zu urteilen, könnte es sich sehr wohl um Zähne handeln.

Der defekte Zahn wurde aus dem Präparat entfernt und in 2proz. Salpetersäure entkalkt. Die Stufenschnitte wurden mit Hämatoxylin-Eosin und nach van Gieson gefärbt.

b) Mikroskopischer Befund

Es ist zunächst festzustellen, daß der ganze Wurzelteil des Zahnes von einer dünnen Knochenschicht umgeben ist, in der man die Alveole erblicken muß.

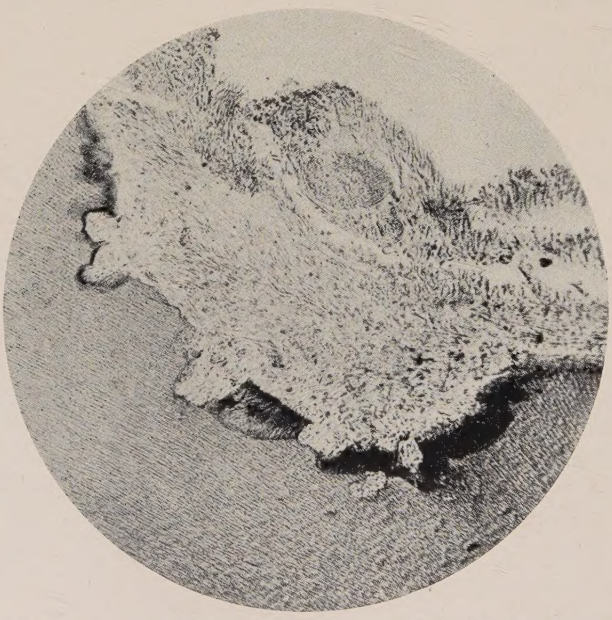

Abb. 2. Lakunare Resorption. Dem Dentin aufliegend das Resorptionsgewebe

Der Zahn ist also, selbst hier in dieser anormalen Lagerung, nicht nur als Zahn schlechthin, sondern als eine parodontale Einheit, physiologisches Ganzes, als Organum dentale angelegt.

Der Schnitt hat leider den Zahn nicht in der Mitte getroffen, daher ist nur ein Teil der Pulpa zu sehen. Der Ansatz der Gingiva — hier also das Gewebe der inneren Zystenbekleidung — am Zahn ist bei der Herstellung des Präparates zerrissen. Im Bereich der defekten Stelle sind folgende Einzelheiten festzustellen: Auf den ersten Blick erkennt man an dem girlandenartigen Verlauf aller Wände der Kavität eine Resorptionsbildung. Deutlich sind die Howshipschen Lakunen zu beobachten (Abb. 2), wobei auffällt, daß man in ihnen keine oder nur wenige Osteoklasten entdecken kann. Das Vordringen der einzelnen Resorptionslakunen ist verschieden, streckenweise ist es einheitlich, d. h. die arrodierende Wirkung der Osteoklasten ist annähernd gleich schnell vor sich gegangen. In diesen Bezirken findet man also ein mehr oder weniger gradliniges Fortschreiten des Prozesses. Stellenweise aber haben die Osteoklasten eine besonders ener-

gische Wirkung entfaltet, hier sind dann plötzlich tiefe Muldenbildungen zu beobachten. Im allgemeinen kann man feststellen, wie an dem gradlinig vorschreitenden Resorptionsprozeß das Resorptionsgewebe parallel der Dentingrenze verläuft, während in den muldenartigen Vertiefungen, die als Äußerung besonders vitaler Osteoklastenwirkung aufzufassen sind, das Resorptionsgewebe radialstrahlig verläuft. Das Dentin zeigt dem Resorptionsprozeß gegenüber ein ganz passives Verhalten, ausgenommen an den Stellen, die ziemlich nahe der Pulpa liegen. Hier ist eine transparente Zone feststellbar, bedingt durch Kalkablagerung innerhalb der Dentinkanälchen durch äußere Reizeinwirkung auf die Pulpa. Man kann nirgends beim Vorschreiten des Resorptionsprozesses eine Bevorzugung in der Richtung der Dentinkanälchen feststellen, diese Kanäle, die ja gewissermaßen Loci minores resistentiae einem Abbauvorgang gegenüber darstellen, haben keinen begünstigenden Einfluß auf den ⟨wohl fermentativen⟩ Vorgang des Dentinabbaues. Aus diesem Befunde folgt, daß der Auflösungsvorgang des Dentins streng an Gewebszellen gebunden ist, die in willkürlicher Richtung auf das Dentin wirken und nicht, daß er etwa durch eine entkalkend wirkende Flüssigkeit oder ähnliches zustande gekommen ist.

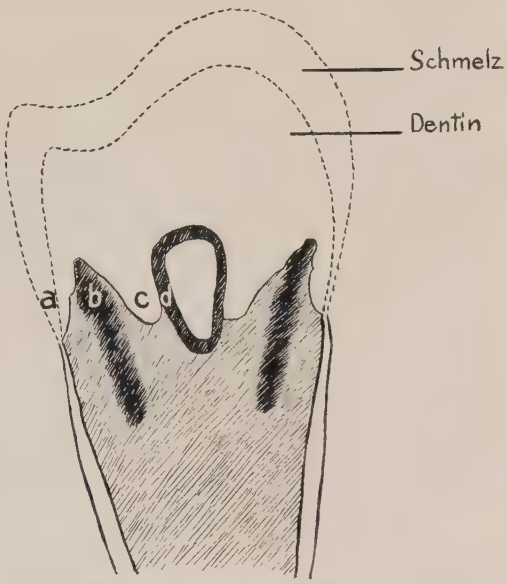

Abb. 3. Schnitt durch den Zahn (schematisch). Das Dentin ist schraffiert. Der in der Mitte befindliche schwarz umränderte weiße Fleck ist die schräg getroffene Pulpa. Der Buchstabe *a* in der Abb. 3 ist fälschlicherweise in den Schmelz eingezeichnet worden. Man muß ihn sich nach rechts in das weiße Dentinfeld verschoben denken

Interessant ist es, die Grenzen des gesamten fortschreitenden Prozesses zu verfolgen. Man macht dabei die merkwürdige Feststellung, daß die Peripherie des Dentins ⟨Abb. 3 *a*⟩ und die Zahnbeinmassen, die in einiger Entfernung die Pulpa umgeben ⟨*c*⟩, zuerst der Resorption anheimgefallen sind, während das unmittelbar der Pulpa anliegende Dentin ⟨*d*⟩ und das zwischen Pulpa und Außenwand liegende Zahnbein ⟨*b*⟩ horstartig aus der Kavität emporragt. Etwa eine zufällige Einwirkung des Resorptionsgewebes in der geschilderten Art zu sehen, verbietet die Regelmäßigkeit des Substanzverlustes. Der Defekt hatte von dem Zahn nur einen Teil der Kaufläche und eine Seitenwand ergriffen, aber so, daß noch alle Schmelzwände gesund das Niveau der Gingiva weit überragten. Nun ist aber im Schnitt auf der ganzen Dentinoberfläche ⟨der Schmelz ist beim Entkalken verlorengegangen⟩ des Kronenteiles von der Schmelzzementgrenze der einen Seite bis zur Schmelzzementgrenze der anderen Seite kaum eine Stelle zu finden, an der sich der Resorptionsvorgang nicht ausgewirkt hätte. Man muß daher annehmen, daß sich das Resorptionsgewebe zwischen Schmelz und Dentin in die Tiefe geschoben hat. So kann man eine Zone peripherer ⟨*a*⟩ und eine Zone mittlerer ⟨*c*⟩ Resorption und ferner einen äußeren ⟨*b*⟩ und einen inneren Dentinwall feststellen. Zur Klärung dieses Befundes kann man nur eine verschiedene Festigkeit des

Dentins annehmen, die ihm eine verschiedene Widerstandsfähigkeit dem anwirkenden Resorptionsprozeß gegenüber gibt. Daß die Zone ⟨*d*⟩ besonders widerstandsfähig ist, nimmt nicht Wunder, denn es ist das Gebiet der Transparenz. Hier sind die Dentinkanälchen zum größten Teil mit Kalk ausgefüllt, so daß eine annähernd gleichartige Kalkschicht — die Zone *d* — hier anzutreffen ist. Natürlich geht der Abbau dieses homogenen Zahnbeines viel langsamer vor sich, als es bei einem normalen, von Dentinkanälchen durchsetzten Zahnbein der Fall ist. Auch für die Zone ⟨*b*⟩ muß man eine kräftigere Verkalkung annehmen als bei *a* und *c*. Dieses Schwanken in der Qualität und in der Quantität der Kalkablagerung hat nichts Auffälliges an sich. Man muß hier als ursächliches Moment in erster Linie an Stoffwechselstörungen denken.

Abb. 4. Schnitt durch den Zahn. In der Mitte die Pulpa. Oben das Resorptionsgewebe mit der dichten und lockeren Schicht

Wie hat man sich nun den Resorptionsvorgang zu erklären? Betrachten wir zunächst einmal das resorbierende Gewebe genauer. Es besteht — bei schwacher Vergrößerung betrachtet — aus einer dichten und einer lockeren Schicht. Bei der genaueren Untersuchung der kompakten Zone kann man in ihr drei verschiedene Schichten erkennen. Die äußerste Schicht ist nicht einheitlich; stellenweise fehlt sie ganz, teilweise ist sie zerfetzt, und wo sie noch erhalten ist, kann man nur mit Mühe eine Struktur erkennen. Die Zellen sind groß, ebenso die Kerne. Der Zellinhalt ist granuliert, die Zellgrenzen oft verwaschen. Wo sich die Begrenzung erhalten hat, scheint sie polygonal zu sein. Es handelt sich um eine ganz dünne, in Auflösung befindliche Epithelschicht. Unter diesem degenerieten Epithel folgt eine Zone dichtfaserigen Gewebes, dessen Struktur parallel der Oberfläche verläuft. In den Maschen dieses Gewebes sind flachgedrückte, länglich-ovale Zellen erkennbar, deren Inhalt ebenfalls granuliert erscheint. Weiter dentinwärts lockert sich Schicht 2 mehr und mehr

und geht in die dritte Schicht über. Hier gelangen die vom Bindegewebe umflossenen ovalen Zellen der Schicht 2 zur Vorherrschaft, während das Bindegewebe, wenn nicht verschwindet, so doch stark zurücktritt. Die Zellen werden runder, voller und größer, d. h. sie erhalten hier Histocytencharakter. Ihr Inhalt ist gekörnt und trübe; viele von ihnen besitzen mehrere Kerne. Stellenweise sind die Zellen in reihenartigen Verbänden angeordnet. Noch weiter dentinwärts beginnt dieses Gewebe sich immer stärker zu lichten: Es ist jene Zone, die wir oben als lockere Schicht bezeichneten. Dieses Gebiet — Schicht 4 — ist dadurch gekennzeichnet, daß die großen gekörnten Zellen der dritten Schicht ziemlich plötzlich spärlicher werden, ihr Platz aber, den sie im Gewebe innehatten, leer bleibt. Nur an einigen Stellen sind einige dieser großen Zellen noch erhalten. Während in Schicht 2 kaum und in Schicht 3 nur wenige Blutgefäße zu finden waren, sind hier in Schicht 4 deren zahlreiche und stark erweiterte anzutreffen. Durch das Fehlen der großen Zellen tritt der netzartige Charakter des Bindegewebes deutlich in Erscheinung. Diese Schicht grenzt unmittelbar an das Dentin; von ihr also muß die Fähigkeit der Resorption ausgehen. Aber — wie schon oben festgestellt — es fehlen die Osteoklasten bis auf wenige Ausnahmen, obwohl Lakunen vorliegen. Im allgemeinen kann man sagen, daß an den Stellen, an denen eine gradlinige Begrenzung des arrodierten Dentins anzutreffen ist, man kaum Zellen osteoklastischer Natur vorfindet — offenbar als Folge des Resorptionsstillstandes. Dagegen kann man in den muldenartigen Vertiefungen, die man sich infolge augenblicklicher, energischer Resorptionseinwirkung entstanden denken muß, ihrer einige in dem radial-strahligen Gewebe entdecken.

Woher stammt nun das Resorptionsgewebe? Die einzige Möglichkeit ist die, daß es seinen Ursprung von dem Gewebe der Wand der Dermoidzyste selbst genommen hat. Dafür spricht auch die — jetzt allerdings degenerierte — Epithelbekleidung. Der Vorgang muß sich folgendermaßen abgespielt haben: Schon lange vor dem Durchbruch des Zahnes hat der Resorptionsprozeß begonnen, ausgehend von dem Gewebe, das seine Krone noch bedeckte. Bei dem Durchbruch des Zahnes ist dieses Gewebe zerrissen und überall an den glatten Kronenwänden abgeglitten. In der Kavität aber hat sich ein Gewebsfetzen noch erhalten und ist mit herausgehoben worden. Die einzig mögliche andere Deutung, nämlich das Gewebe von der Zahnpulpa abzuleiten, fällt mit dem Nachweis der Epithelbekleidung des Resorptionsgewebes. Man könnte da an eine den epithelisierten polypösen Bildungen analoge Erscheinung denken. Sie ist aus zwei Gründen ausgeschlossen:

1. Das Resorptionsgewebe berührt nicht die Gingiva und
2. fehlen entzündliche Vorgänge.

Wir kommen zu der zweiten Frage: Wie ist das Gewebe zu deuten? Es liegen Gewebe verschiedener Differenzierung vor. Schicht 2 ist die am geringsten, Schicht 4 die am stärksten differenzierte. Wir können die Zone dichten Gewebes als Keimzone auffassen, die die Matrix für die Zone lockeren Gewebes darstellt. Diese ist das differenzierte und eigentlich aktive Gewebe.

Die Frage nach der formalen Genese des Resorptionsvorganges kann man nur dahin beantworten, daß hier ein der lakunären Resorption analoger Vorgang stattfindet, der aber nicht unbedingt an Osteoklastenwirkung gebunden ist.

Hinsichtlich der kausalen Genese ergeben sich die beiden folgenden Möglichkeiten: 1. Die Resorption könnte sich im Anschluß an einen entzündlichen

Vorgang abgespielt haben; hierfür liefert das Präparat nicht den geringsten Anhaltspunkt. 2. Der Zahn kann vom Gewebe als Fremdkörper behandelt werden. Wenn man berücksichtigt, daß ein Zahn in einer Dermoidzyste von den verschiedensten Geweben umgeben sein kann, für die er tatsächlich ein Fremdkörper ist, so hat diese Annahme sehr viel für sich. Auch etwas anderes spricht noch dafür. Es sind nämlich an vielen Stellen der Wurzel gleichfalls Resorptionserscheinungen zu finden. Man kann zahlreiche tiefe Muldenbildungen in der Zementschicht — sogar bis in das Dentin hinein — beobachten, die nachträglich wieder mit Zement ausgefüllt worden sind. An einigen Stellen breiten sich über diese ausgeheilten Defekte mehrere Zementlagen. Sie beweisen, daß der Kampf des Resorptionsgewebes gegen den Zahn zeitlich schon sehr lange zurückliegen muß. Bis 15 und mehr solcher Zementlagen kann man stellenweise zählen. Zur Erklärung dieser Hyperzementose kann man nur eine Reizung der Zementoblasten ⟨bzw. des Sacculus dentis⟩ von seiten des Resorptionsgewebes annehmen. An einer Stelle sogar ist die verhältnismäßig seltene Beobachtung zu machen, daß eine breite Vereinigung von Zement und Knochen stattgefunden hat. Aber auch an der Zementoberfläche der Wurzel, wie sie sich jetzt dem Auge darbietet, ist an vielen Stellen lakunäre Resorption nachzweisen. Allerdings fehlen auch hier die Osteoklasten; statt dessen ist wieder ein lockeres und maschiges Bindegewebe zu finden, wie es oben schon beschrieben wurde. Dieser ganze Befund zeigt deutlich, daß der Resorptionsprozeß schon lange Zeit besteht. Der große Unterschied zwischen Kronenresorption an Schmelz und Dentin und der Wurzelresorption an Zement und Dentin ist der, daß die erstgenannten Zahngewebe sich der Arrosion gegenüber nur passiv[1] verhalten können, das Zement aber jederzeit durch Überproduktion an Gewebe ihr wirksam entgegentreten kann und zur Ausheilung nicht nur seiner eigenen Defekte sondern auch der des Dentins führen kann.

Wie verhält sich nun die Pulpa gegenüber dem Resorptionsprozeß? Bei einigen, allerdings in sehr schlechtem Zustande befindlichen Zahnschnitten ist die Pulpa weit eröffnet; aber auch bei den unversehrten Schnitten kann man, obwohl überall noch eine schmale Dentinbrücke die Pulpa überkappt, doch eine Eröffnung des Kavums annehmen. Es finden sich nämlich im obersten Teil der Pulpa die histiozytären Zellen aus Schicht 2 und 3 des Resorptionsgewebes, das offenbar durch eine Dentinlücke hier hineingedrungen ist. Die Blutgefäße der Pulpa sind erweitert; ihre Gefäßwände sind stark verdickt und ihr Gewebe homogenisiert. An einigen Stellen ist innerhalb der Gefäßwand eine Kalkablagerung festzustellen. In einem Hauptblutgefäß ist bereits eine Konglutination der Erytrozyten eingetreten; man kann darin den Beginn einer Stase sehen. Weder Lymphozyten noch Leukozyten oder ausgetretene Erytrozyten sind im Pulpengewebe nachzuweisen. Die Odontoblastenschicht ist vollkommen vakuolisiert, ein atrophischer Zustand, wie man ihn als Einleitung einer Pulpitis zu sehen gewohnt ist. Deutlich kann man noch die zwischen den einzelnen Vakuolen in das Prädentin einstrahlenden v. Korffschen Fasern erkennen. Der zellige Charakter der Pulpa ist zurückgetreten, und eine sehr faserige Struktur beherrscht das Bild: Es besteht ein geringer Grad einer retikulären Atrophie. Faßt man alle diese Symptome zusammen, so erhält man ein Bild, wie es typisch

[1] Es soll der Vollständigkeit halber hier erwähnt werden, daß an einer Stelle der Versuch gemacht worden ist, einen kleinen resorbierten Bezirk mit Knochengewebe auszufüllen ⟨s. Abb. 5⟩.

für eine beginnende Pulpitis ist, ein Zustand, der zwischen der eigentlichen Hyperämie ‹Irritation der Pulpa› und der eigentlichen Pulpitis liegt. Die Vakuolisierung der Odontoblasten spricht gegen eine Hyperämie ‹Irritation› und das Fehlen von Leukozyten und Erytrozyten gegen eine Pulpitis. Den atrophischen Zustand des Pulpengewebes kann man auf ein längeres Bestehen der Hyperämie zurückführen: Durch die länger währende Abschnürung der Blutgefäße — durch die die Hyperämie begleitende ödematöse Schwellung — stellen sich Ernährungsstörungen ein, die sekundär zu einer Atrophie führen. Die Bildung sekundären Dentins ist verhältnismäßig gering und ungleichmäßig. An Stellen stärksten Reizes ist kaum, und unterhalb noch dicker Dentindecken oft eine stärkere Ablagerung von Reizdentin zu konstatieren. Nervenfasern konnten in der Pulpa nicht nachgewiesen werden. Im Wurzelkanal aber — der

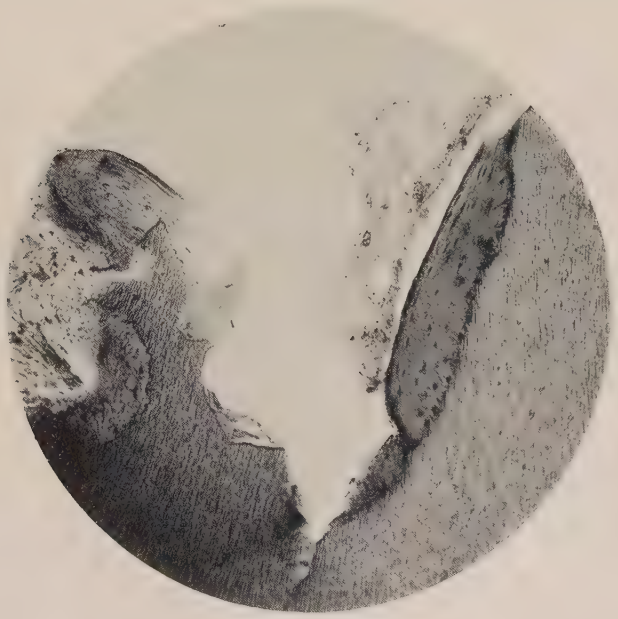

Abb. 5. Knochenausfüllung einer durch Resorption entstandenen Dentinlücke

infolge einer Wurzelkrümmung einmal quer getroffen ist — ist ein Nervenfaserbündel zu sehen. Seine Struktur ist verwaschen und in Verfall begriffen.

Es hätte wohl nie zu diesem Reizzustand der Pulpa kommen können, wenn sich der Resorptionsprozeß 1. aseptisch und 2. in einer neutralen Gewebsflüssigkeit abgespielt hätte. Daß hier Asepsis herrscht, steht außer Frage, nicht aber, daß die Gewebsflüssigkeit neutral war. Es steht fest, daß viele Dermoidzysten mit einer Flüssigkeit sauren Charakters angefüllt sind. Obwohl hier bei der Bearbeitung des Präparates nichts mehr von dieser Füssigkeit erhalten war, so muß man das gleiche auch für diesen Fall annehmen. Die Pulpa stand also unter einem chronischen Reiz, der immer stärker wurde, je mehr sich die Resorption der Pulpakammer näherte. So läßt sich der lange Reizzustand der Pulpa, der schon lange vor Eröffnung des Kavums bestanden haben muß, ‹denn dazu sind die Degenerationserscheinungen zu ausgeprägt› gut erklären.

EPIKRISE

Aus den vorstehenden Ausführungen über die Histogenese der Prozesse, die an Zähnen in Dermoidzysten zu lokalen Abbauvorgängen führen, geht eindeutig hervor, daß sie als echte Resorptionsvorgänge aufzufassen sind und mit der an den oralen Zähnen zu beobachtenden Karies nichts zu tun haben. Weiter zeigen die bisherigen Ausführungen, daß die geweblichen Reaktionen, die zur Resorption der Hartsubstanzen eines Zahnes führen, prinzipiell die gleichen sind, mag es sich um einen retinierten Molaren im Oberkiefer, um einen Milchzahn oder, wie hier, um einen in einer Ovarialdermoidzyste zur Entwicklung gelangten Zahn handeln. In allen den genannten Beispielen sind es mesenchymale Reaktionen, die unter physiologischen und pathologischen Bedingungen die Hartsubstanzen des Zahnes zur resorptiven Einschmelzung bringen.

Besteht somit hinsichtlich der formalen Genese der Resorptionsvorgänge zwischen dem orthologisch, d. h. oral, angelegten Zahn und dem als Folge einer pathologischen Entwicklung extraoral zur Entwicklung gelangten Zahn, z. B. einer Dermoidzyste des Eierstocks, völlige Übereinstimmung, so wäre im folgenden vergleichsweise noch auf die kausale Genese der Resorptionsvorgänge einzugehen.

Berücksichtigen wir zunächst die Anschauungen, die wir heute über das Wesen der Resorption an den oral entwickelten Zähnen als allgemein anerkannt ansehen dürfen, so wäre zuerst darauf hinzuweisen, daß die physiologische Resorption der Milchzähne aufzufassen ist „als der Ausdruck gesteigerter, sich auf die Umgebung ausbreitender Stoffwechselleistungen zum Aufbau des Ersatzzahnkeims" ⟨Siegmund — Weber⟩. Die an durchgebrochenen bleibenden Zähnen und an retinierten bleibenden Zähnen zu beobachtenden Resorptionserscheinungen haben als pathologisch zu wertende Vorgänge je nach der Lage des Prozesses von den Untersuchern verschiedene Deutungen erfahren. Einfach liegen die Verhältnisse dann, wenn die Querschnittsresorption eines bleibenden Zahnes sich eindeutig zurückführen läßt auf chronisch-entzündliche Prozesse im apikalen Periodontium. Sind Resorptionsvorgänge an einer größeren Zahl von Zähnen desselben Gebisses nachzuweisen, so wäre mit Zilkens ⟨31⟩ auf eine primäre konstitutionelle Änderung des Mesoblasten zurückzugreifen im Sinne einer Störung des biologischen Gleichgewichtszustandes zwischen diesem und dem Parablasten. Umschriebene, auf die lateralen Teile der Wurzeln beschränkte Resorptionslakunen werden bekanntlich als Folge von Belastungsänderungen aufgefaßt.

Über die an retinierten Zähnen so häufig zu beobachtenden Resorptionserscheinungen sind hinsichtlich ihrer kausalen Genese die Ansichten der Untersucher noch völlig verschieden. Es stehen sich gegenüber die Vertreter der sog. Entzündungstheorie, der Fremdkörpertheorie und der Implantattheorie. Die Vertreter der erstgenannten Theorie führen die zu beobachtenden Resorptionsvorgänge auf chronisch-entzündliche Vorgänge zurück, die Vertreter der Fremdkörpertheorie sehen in dem retinierten Zahn einen Fremdkörper, der durch Organisationsvorgänge zerstört und abgebaut wird. Gottlieb u. a. erblicken in dem Zahn ganz generell ein Implantat, das so lange intakt bleibt, als es sich mit dem umgebenden Mesenchym in einem biologischen stabilen Gleichgewichtszustand befindet. Entwickelt sich eine Störung desselben, so kommt es demzufolge zu den Erscheinungen der Resorption.

Über die kausale Genese resorptiver Vorgänge an Zähnen in Dermoidzähnen der Eierstöcke haben sich von den zahlreichen Untersuchern bisher nur Miller ⟨16⟩ und Sannai ⟨23⟩ geäußert. Beide Autoren machen für die Entstehung der Resorption den Säuregehalt der Zystenflüssigkeit verantwortlich. Insbesondere sollen hierbei die niederen Fettsäuren, sowie der Gehalt der Flüssigkeit an Tyrosin, Leucin usw. von Wichtigkeit sein. Alle übrigen oben genannten Untersucher haben sich auf die Feststellung der histologischen Befunde und ihrer Deutung beschränkt.

Wenn wir im folgenden versuchen, die Frage nach der kausalen Genese dieses Phänomens zu beantworten, so braucht aus naheliegenden Gründen die erwähnte „Entzündungstheorie" der Autoren hier nicht weiter besprochen zu werden, da entsprechende histologische Befunde hier völlig fehlen. Die sog. „Implantattheorie" glauben wir aus biologischen und vergleichend-entwicklungsgeschichtlichen Gründen ganz generell — auch für den oral entwickelten Zahn — ablehnen zu müssen: wie die vergleichende Entwicklungsgeschichte zeigt, sind die im Integument der Selac hier in zahlreichen Exemplaren nachzuweisenden sog. Hautzähne hinsichtlich ihrer Histogenese völlig homolog mit den intraoral entwickelten Zahnbildungen, die wir in der Tierreihe zuerst bei den Gnathostomen auftreten sehen. Der bei den erwähnten Species festzustellende Entwicklungsmodus einer Zahnanlage ⟨Einzelheiten siehe bei Gegenbaur und Maurer entspricht völlig dem des menschlichen Embryo hinsichtlich der epithelialen Genese der ersten Anlage eines Zahnes. In diesem Zusammenhange sei darauf hingewiesen, daß die Hartsubstanzen des Zahnes entsprechend ihrem phylogenetischen Alter in der Reihenfolge Schmelz, Dentin und Knochen aufeinanderfolgen und daß z. B. noch bei den Fischen die basalen Teile des Zahnbeines, wo der Zahn mit dem ihn tragenden Skeletteile im Zusammenhange steht, nicht wie bei höher entwickelten Species aus echter Knochensubstanz besteht, sondern die Struktur des Dentins beibehält. Von einer „Implantation" eines Zahnes in die ihn umgebenden Gewebe dürfte daher kaum die Rede sein.

Als letzte der erwähnten Theorien über die kausale Genese resorptiver Vorgänge an retinierten Zähnen wäre noch die sog. „Fremdkörpertheorie" zu erwähnen. Es bleibe dahingestellt, ob es dem Sprachgebrauch entspricht, eine theoretisch zur Entwicklung gelangte Organanlage, wie z. B. einen völlig ausdifferenzierten, aber retinierten Zahn als „Fremdkörper" zu bezeichnen; vom biologischen Standpunkt aus dürfte diese Benennung nicht berechtigt sein.

Zusammengefaßt ergibt sich somit, daß keine der genannten Theorien geeignet erscheint, das Phänomen resorptiver Vorgänge an retinierten Zähnen eindeutig zu klären. Sie können demnach auch für die Erklärung von Resorptionserscheinungen an Zähnen in Dermoidzysten des Ovars nicht herangezogen werden. Nach Siegmund-Weber ⟨24⟩ sind die bei retinierten Zähnen festzustellenden Resorptionslakunen durch die Belastung des betreffenden Zahnes zu erklären. Die genannten Autoren stellen sich „— grob mechanisch — vor, daß die Verlegung von Trajektorien durch den dazwischen geschobenen Zahn den Reiz abgibt. Dazu kommt es zur Stoffwechseländerung der Hartsubstanz des Zahnes, durch deren Vermittelung das spezifische ostoklastische Abbaugewebe zur Ausbildung gelangt." ⟨l. c. S. 202.⟩

Dieser Erklärungsversuch von Siegmund und Weber, der in dem mechanischen Faktor der Belastung die primäre auslösende Ursache für das Auftreten

resorptiver Vorgänge an retinierten, oralen Zähnen sieht, mag für den in Rede stehenden Fall seine Berechtigung haben, aber auch er versagt gegenüber den Erscheinungen der Resorption, die an Zähnen einer Dermoidzyste zu beobachten sind. Hier fallen mechanische Einflüsse der genannten Art naturgemäß völlig fort; in einem mehr oder weniger entwickelten „Kopfhöcker" der Dermoidzyste hat sich der Zahn entwickelt und ragt in die meist mit eingedickten Fettmassen ausgefüllte Höhle hinein. Entsprechend dem rudimentären Charakter einer als Mundbucht anzusprechenden Organanlage kommt die Ausbildung eines Antagonisten für einen zur Entwicklung gelangten Zahn naturgemäß nicht in Frage, so daß funktionelle Momente der genannten Art für diesen völlig ausscheiden.

Ebenso wenig wie mechanische Momente, spielen aber auch die von Miller und Sannai für die Genese resorptiver Prozesse an Dermoidzähnen angenommenen chemischen Faktoren eine Rolle, die man nach den Autoren in der dekalzinierenden Wirkung der verschiedenen Säuren des Zysteninhaltes gegeben sein sollen. Nach den von uns erhobenen Befunden kommen die erwähnten chemischen Faktoren als primäre Ursache sicher nicht in Frage; es muß jedoch die Möglichkeit zugegeben werden, daß die im Zysteninhalt vorhandenen verschiedenen Säuren sekundär ihre entkalkende Wirkung auf die Hartsubstanzen eines Dermoidzahnes entfalten können. Die primäre Ursache für die Entstehung von Resorptionsvorgängen an solchen Zähnen liegt vielmehr ebenso wie bei einem oralen Zahn, gleichgültig ob er retiniert ist oder sich an normaler Stelle entwickelt, in dem ihn umgebenden Mesenchym, d. h. in der Summe der Reaktionen des Gefäß-Bindegewebsapparates, die pathologisch-anatomisch als „Entzündung" zusammengefaßt werden, ohne daß jedoch entzündliche Prozesse im klinischen Sinne in Gestalt infektiös-toxischer Einflüsse eine Rolle spielten. Im Anschluß an Gottlieb, Siegmund und Weber möchten wir der Ansicht Ausdruck geben, nach der in den Geweben des Odonton unter orthologischen Bedingungen ein Gleichgewichtszustand angenommen werden darf, der für den Zahn zwischen dem aktiven Gefäß-Bindegewebsapparat und dem passiven Parablasten besteht. Schon eine leichte Schwankung dieses stets als labil zu denkenden Gleichgewichtszustandes zu Ungunsten des Parablasten im Sinne einer Herabsetzung seiner Vitalität wirkt „wie jede Gewebsläsion nach Art eines abbaufähigen Herdes als adäquater Reiz auf den Gefäßbindegewebsapparat" ‹Siegmund — Weber›, der alsdann die ihm zur Verfügung stehenden geweblichen Reaktionen im Sinne eines osteoklastischen Gewebes aktiviert. Die Folge ist der im histologischen Schnittpräparat Schritt für Schritt zu verfolgende resorptive Abbau des dystrophischen Parablasten. Diese für den oral entwickelten Zahn anzunehmenden biologischen Bedingungen haben nun auch für den in einer Dermoidzyste des Ovars entwickelten Zahn ihre Gültigkeit, und zwar um so mehr, als die Annahme berechtigt erscheint, daß die Möglichkeit einer primären Dystrophie der parablastischen Substanzen im Bereich einer Dermoidzyste fast zur Wahrscheinlichkeit wird.

Bekanntlich sind es die kranialen Teile der Embryonalanlage, die in einer Dermoidzyste des Eierstockes zur Ausdifferenzierung gelangen. Vergleicht man die hier anzutreffenden verschiedenen Organanlagen auf ihre Differenzierungshöhe, so ist festzustellen, daß die Zähne es sind, die, wenn angelegt, ebenso wie die Haare, bis auf ganz geringe Unterschiede der äußeren Form

bis zur Norm ausdifferenziert sind, während alle anderen nachweisbaren Organe oder -anlagen nur in mehr oder weniger rudimentärer Form nachzuweisen sind. Dieser, der Norm fast nahekommende Differenzierungsgrad der Dermoidzähne dürfte aber nur ihre äußere morphologische Form betreffen: in biologischer Beziehung, d. h. hinsichtlich der den normalen Zahn auszeichnenden Vitalität dürften sie diesem nachstehen, wie die histologischen Bilder der Pulpa des beschriebenen eigenen Falles zeigen. In diesem Sinne wirkt demnach der in einer Dermoidzyste eines Ovars entwickelte Zahn nach Art eines abbaufähigen Herdes auf das ihn umgebende Mesenchym, das mit den geschilderten histologischen Bildern seine Hartsubstanzen resorptiv einschmilzt.

Daß hierbei der Zahn einer Dermoidzyste nicht eine Sonderstellung einnimmt, sondern sich prinzipiell verhält wie andere in Dermoiden entwickelte Organe oder Organrudimente, läßt sich leicht z. B. an dem Zentralnervensystem entsprechenden Bildungen nachweisen: auch an diesen sind häufig die für einen Abbau sprechenden histologischen Bilder zu beobachten, nur daß hier die Glia mit ihren mobilen Zellen die Aufräumungsarbeiten und die Resorption des ursprünglich angelegten Gewebes übernimmt.

Über den Zeitpunkt des ersten Auftretens resorptiver Vorgänge an einem Dermoidzahne läßt sich Sicheres naturgemäß nicht aussagen. Es ist sehr wohl möglich, daß diese bereits nachweisbar sind, bevor der Zahn in das Zystenlumen mit seinem Kronenteil durchgebrochen ist, und es wäre nur noch auf die Frage einzugehen, ob die zu erhebenden histologischen Bilder an der Zahnkrone für eine dekalzinierende Wirkung der im Zysteninhalt enthaltenen Säuren sprechen, die ja nach Miller und Sannai die primäre Ursache der Abbauvorgänge der Dermoidzähne sein soll. Die an dem eigenen Fall festgestellten Befunde am Kronenteil des Zahnes sprechen jedoch gegen eine sekundäre Dekalzination, die hierfür in Frage kommenden histologischen Bilder fehlen in dem vorliegenden Falle völlig. Wie aus der histologischen Beschreibung hervorgeht, sind die festgestellten Befunde nur durch die abbauende Wirkung mesenchymaler Reaktionen zu erklären, die bereits vor schon längerer Zeit eingesetzt haben, so daß der hier in Frage kommende Zahn schon mit einer hochgradig resorptiv abgebauten Krone in das Zystenlumen durchbrach.

ZUSAMMENFASSUNG

1. Die an Zähnen in Dermoidzysten des Ovariums festzustellenden Defekte des Kronenteils sind nicht durch eine echte Karies entstanden, sie stellen vielmehr Resorptionserscheinungen dar.

2. Hinsichtlich der formalen Genese dieser Resorptionserscheinungen bestehen zwischen dem Zahn einer Dermoidzyste und einem oralen Zahn keine Unterschiede. In jedem Fall handelt es sich um mesenchymale Reaktionen, die unter physiologischen ‹Milchzahn› und pathologischen ‹Retention› Bedingungen die Hartsubstanzen des Zahnes zur resorptiven Einschmelzung bringen.

3. Die bisher zur Erklärung der an oralen Zähnen zu beobachtenden Resorptionsvorgänge herangezogenen Theorien ‹die sog. Entzündungstheorie, die Fremdkörpertheorie, die Implantattheorie› müssen als Versuch der Erklärung der kausalen Genese des Phänomens abgelehnt werden. Weder für den oral entwickelten noch für den in einer Dermoidzyste zur Ausdifferenzierung gelangten

Zahn durften sie zur Erklärung der an diesen Zähnen zu beobachtenden Resorptionsvorgänge ausreichend sein.

4. Zu Resorptionserscheinungen an einem Zahn kommt es, gleichgültig, wo er sich entwickelt hat, dann, wenn sich das physiologischer Weise vorhandene Gleichgewicht zwischen Mesoblast und Parablast des Odonton zuungunsten des Parablasten verschiebt. Als Ursache für die an einem Dermoidzahn zu beobachtenden Resorptionserscheinungen kommt eine primäre Dystrophie des Parablasten in Frage, die ihrerseits die geweblichen Reaktionen des Gefäßbindegewebsapparates zum Abbau der Hartsubstanzen des Zahnes auslöst.

5. Die an einem Zahn einer Dermoidzyste zu beobachtenden Resorptionserscheinungen setzen nach den histologischen Befunden bereits schon vor dem Durchbruch in das Zystenlumen ein, so daß die dekalzinierende Wirkung der im Zysteninhalt vorhandenen Säuren als primäre Ursache der Kronendefekte nicht in Frage kommt. Die Möglichkeit einer sekundären Mitbeteiligung der so bedingten Dekalzinierung als Ursache einer Vergrößerung der schon bestehenden Defekte muß theoretisch zugegeben werden, in dem eigenen Fall wurde sie jedoch nicht beobachtet.

Flatow ⟨Grenzmark⟩, Schulstr. 7.

Die Freude, die mir das Ausarbeiten der vorliegenden Schrift bereitete, und die Anregungen, die sie mir gab, verdanke ich der gütigen Anleitung von Herrn Professor Dr. Anders am Rudolf-Virchow-Krankenhaus in Berlin. Es sei ihm nochmals für seine wohlwollende Unterstützung und seine entgegenkommende Mitwirkung an dieser Arbeit herzlich gedankt. Der Verfasser.

LITERATURVERZEICHNIS

1. Behling: Archiv für medizinische Erfahrung. Berlin 1821. S. 119.
2. Black: British Dental Journal. April 1924.
3. Bonfigli: Schmidts Jahrbücher 1876. Bd. 170, S. 180.
4. Böttlin: Archiv für pathologische Anatomie 1889. Bd. 115, S. 493.
5. Chueco: La Samaine Médicale de Buenos Ayres, 1922. S. 679.
6. Fasoli: Stomatologia. 1906.
7. Freundlich: Zähne in Dermoidzysten des Ovars. Inaug. Diss. Berlin 1920.
8. Harres: Über die Zähne in Dermoidzysten. Inaug. Diss. Zürich 1892.
9. Kanamori: Vierteljahrszeitschrift f. Zahnheilkunde. Jahrg. 44. 1928.
10. Kauffmann: Verhdl. d. Ges. f. Geburtshilfe u. Gynäkologie. Bd. 62, S. 1437. Nov. 1907.
11. Kehr: Deutsche Monatsschr. f. Zahnheilkunde. 1909. S. 141.
12. Marthaler: Über die Resorption an Zähnen in Dermoidzysten. Inaug. Diss. Zürich 1918.
13. Meißner: Zahnwechsel in Dermoidzysten des Ovariums. Inaug. Diss. Breslau 1914.
14. Meyer: Archiv f. Gynäkologie. Bd. 116, S. 66. 1922.
15. Meyer: Journal der Chirurgie und Augenheilkunde von Graefe und Walther. H. 3, S. 347. 1832.
16. Miller: Deutsche Monatsschrift f. Zahnheilkunde. S. 513. 1905.
17. v. Moser: Studien zur Pathologie der Entwicklung. Bd. 1, S. 363. 1914.
18. Mummery: The Dental Magazine. Nr. 7, 1924.
19. Potherat: Bull. et Mém. Soc. Chir. de Paris. 1920, S. 130.
20. Pozzi: Traité de Gynécologie, 1907.
21. Rokitansky: Lehrbuch der pathologischen Anatomie. Bd. 2.
22. Sachse: Ein Zahn im Ovarium. Leipzig ⟨s. Trauner⟩.
23. Samnai: Mitt. aus d. Med. Fak. d. Kaiserl. Universitäten zu Tokio. Bd. 32, S. 265, 1925.
24. Siegmund-Weber: Leipzig 1926. Verl. Hirzel.
25. Schmidt: Deutsche Monatsschrift für Zahnheilkund. S. 1, 1890.
26. Schubert: Virchows Archiv. Bd. 241, S. 459, 1924.
27. Steinhoff: Archiv f. Gynäk. Bd. 116, S. 53. 1922.
28. Trauner: Deutsche Monatsschrift f. Zahnheilkunde. Nov. 1903.
29. Trauner: Österr. Ungar. Vierteljahrszeitschr. f. Zahnheilkunde 20. 1904.
30. Weinmann: Vierteljahrsschrift f. Zahnheilkunde. Nr. 43. 1927.
31. Zilkens: D. zahnärztl. Wochenschr. 1924.

LEBENSLAUF

Ich, Dermot Tittel, wurde am 29. Juli 1906 zu Berlin geboren und besuchte in Berlin-Wilmersdorf die Goethe-Oberrealschule, an der ich im Jahre 1927 das Abitur bestand. Von 1927 bis 1931 studierte ich Zahnheilkunde in Berlin und machte dort im Februar 1932 das Staatsexamen.